くも膜下出血（破裂脳動脈瘤）　60歳台　女性

突然の頭痛、嘔吐、意識障害で発症。当院搬入時は昏睡状態でした。前大脳動脈瘤破裂によるくも膜下出血、脳内出血と診断され、クリッピング術が行われました。術後意識は改善し明らかな神経脱落症状無く退院されました。

術前CT,
CTA

術後CT,
CTA

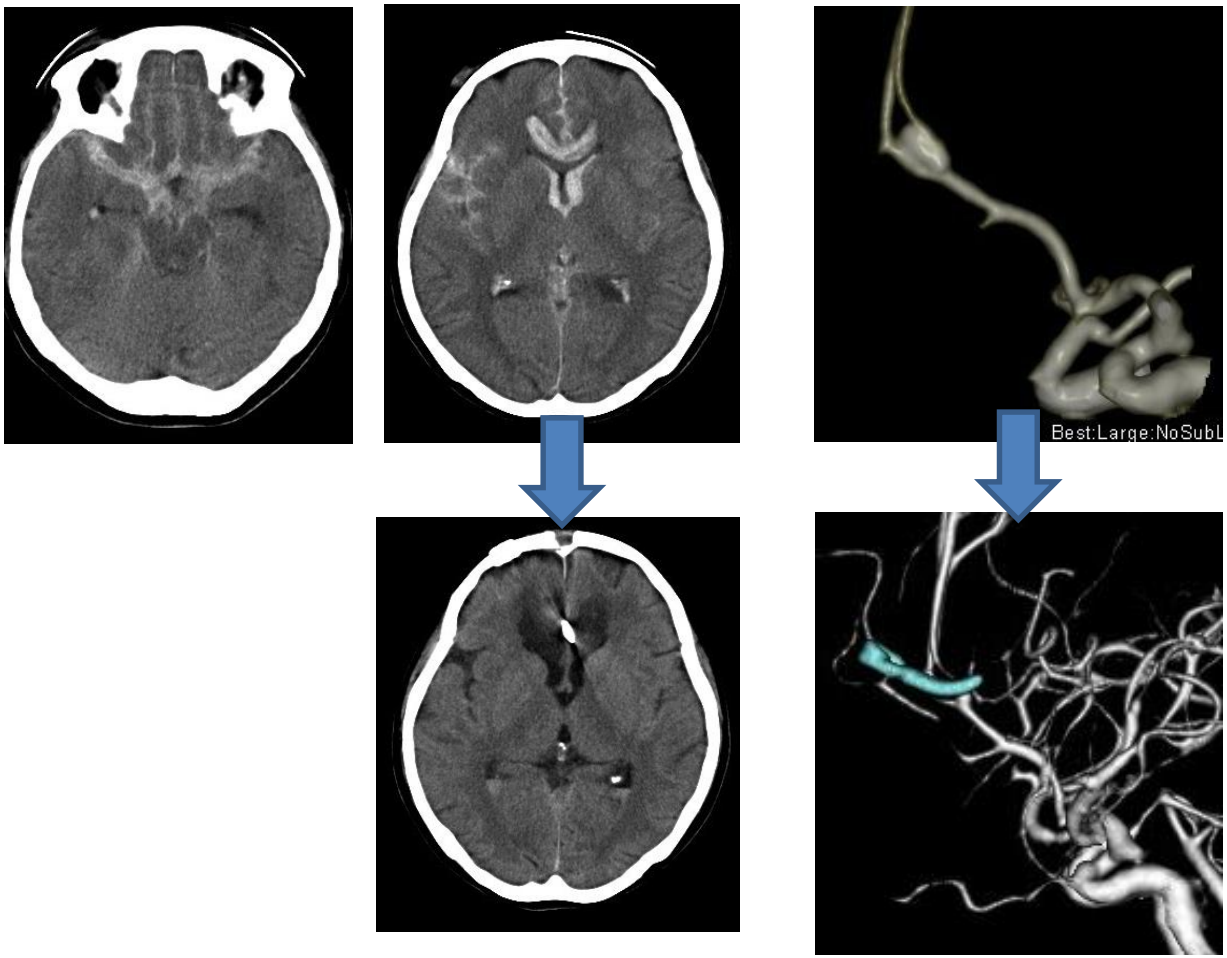

くも膜下出血（破裂脳動脈瘤）　　70歳台　女性

突然の頭痛と嘔吐で発症。左内頸動脈裂動脈瘤によるくも膜下出血と診断されクリッピング術が行われました。この患者さんは対側の内頸動脈にも未破裂脳動脈瘤があり、初回手術の約一ヶ月後に未破裂脳動脈瘤に対してもクリッピング術が行われ、独歩で退院されました。

術前CT,
CTA

術後CTA

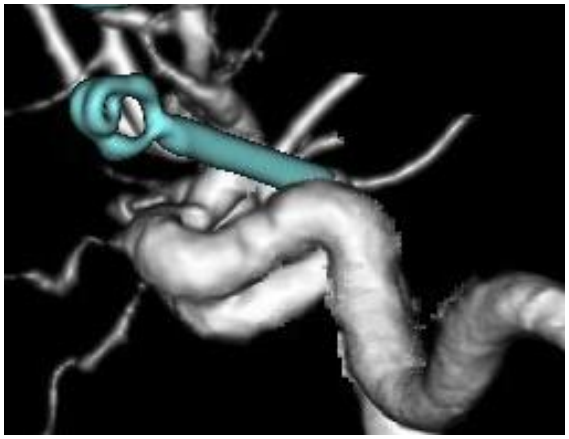

くも膜下出血（椎骨動脈解離）　　80歳台　女性

突然の頭痛と意識障害で発症。中枢側のクリッピング術が行われました。
術後意識は改善し、現在リハビリ治療中です。

術前CT,
CTA

術後CTA

未破裂脳動脈瘤　　50歳台　男性

後下小脳動脈血栓化動脈瘤に対してトラッピング＋脳動脈瘤摘出術が
行われました。術後、一過性にさ声が見られましたが、回復し復職されています。

術前CT
MRI
CTA

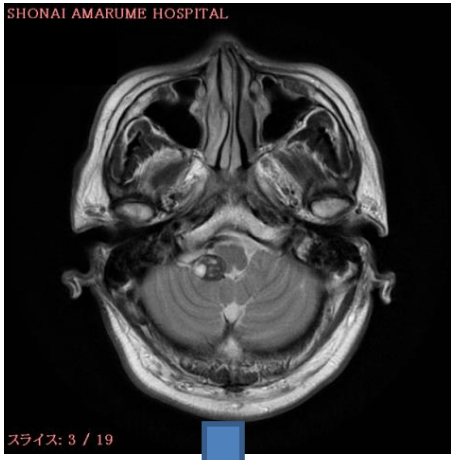

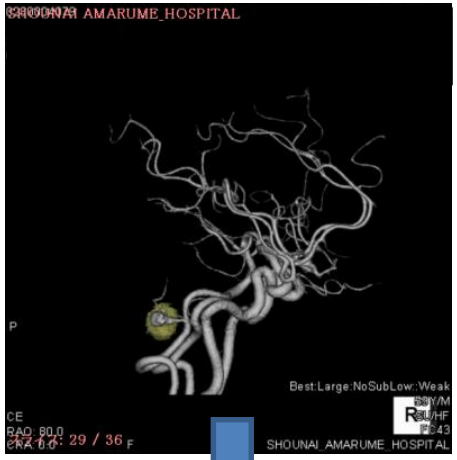

術後MRI
CTA

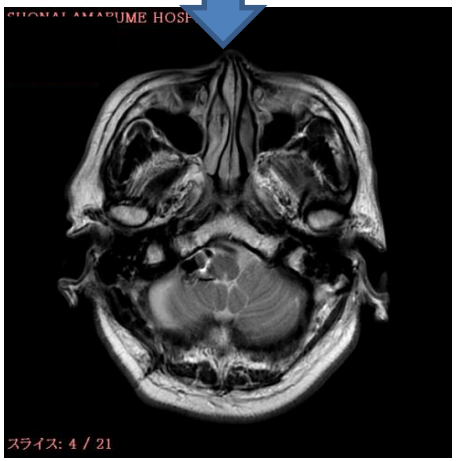

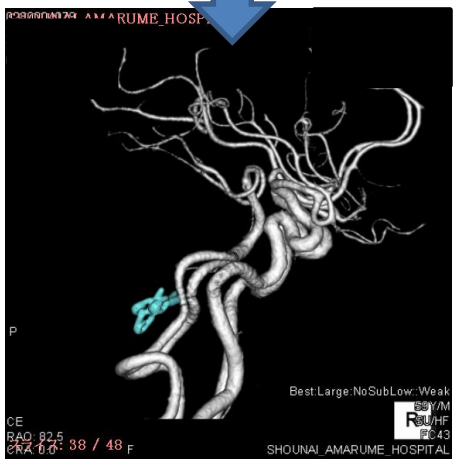

脳梗塞（t-PA 治療）　80歳台　男性

突然の言語障害（全失語）、右麻痺で発症。
発症後1時間50分の時点で治療開始されました。治療後、麻痺は完全に回復。
言語障害も改善がみられています。

治療前

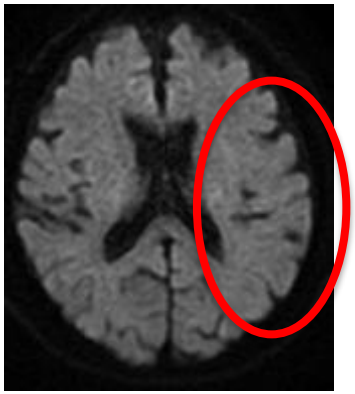

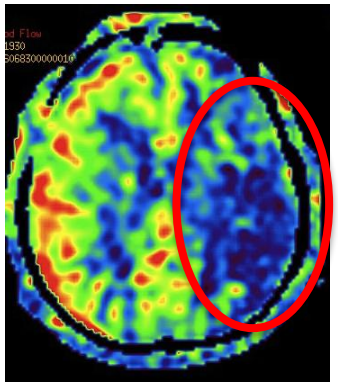

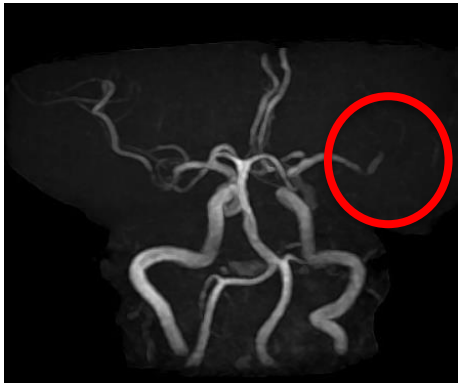

左大脳半球全体の血流が低下しているが、まだ脳梗塞にはなっていない

治療後

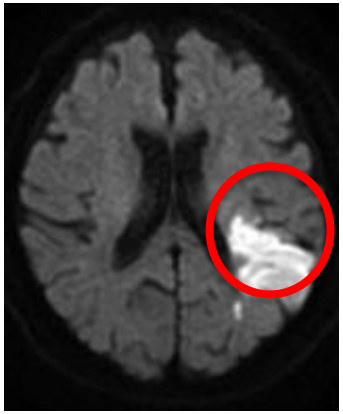

左大脳半球の大部分は脳梗塞を免れたが、一部脳梗塞になっている

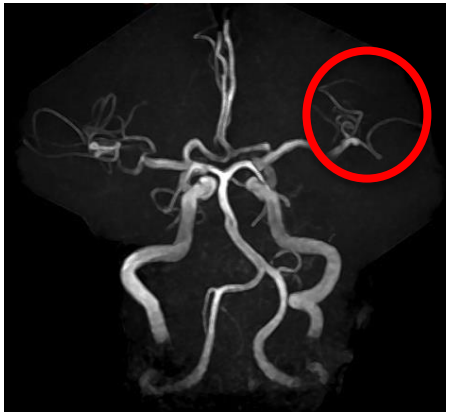

閉塞した中大脳動脈は治療後、再開通している。